■血管撮影検査　Angio Examination

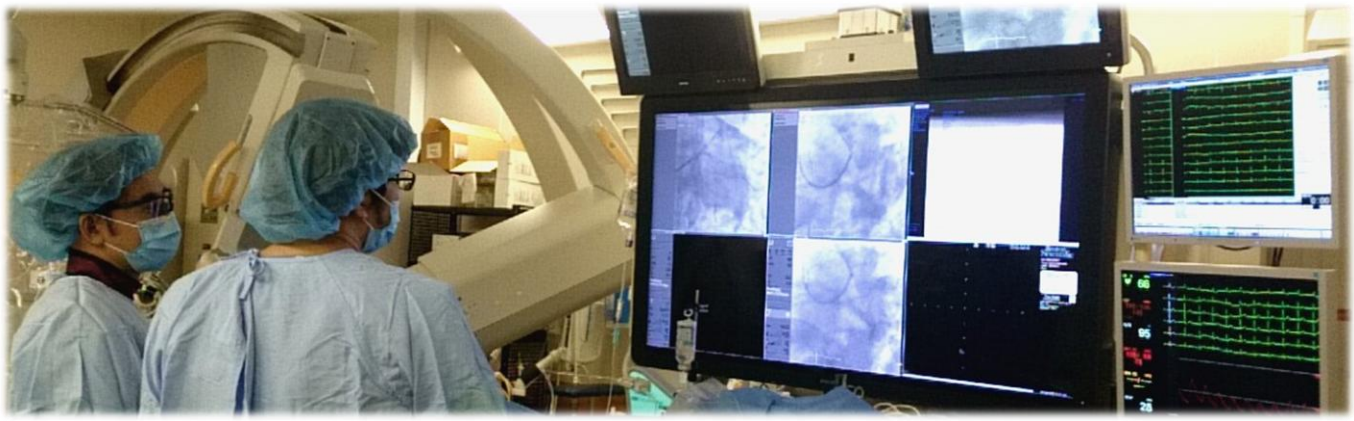

血管撮影とは？

目的とする血管に造影剤を注入して連続的に撮影することで、動脈や静脈の病変を詳細に診断する検査方法です。近年、血管の撮影は CT や MRI でも行えるようになりましたが、血管撮影検査でなければ得られない情報がたくさんあります。
また、他の検査と違い検査と同時に『血管内治療（IVR：Interventional Radiology）』も行うことが出来ます。

検査方法とは？

手首（橈骨動静脈）や肘（上腕動静脈）、鼠径部（大腿動静脈）などの血管に『カテーテル』と呼ばれる直径数mm、長さ50～100cmの管を挿入し、その先端をX線透視下で目的の血管まで進め、造影剤を注入して撮影します。
撮影においては、目的とする血管や心臓で選択的に造影剤を直接注入することから『選択的血管造影』と呼ばれる撮影方法が一般的に行われています。血管撮影検査は他検査と比べて血管の形態や血流状態を詳しく把握できるだけでなく、コイル（血管を塞栓するワイヤー状のもの）やステント（拡張した血管の再狭窄を防ぐ金属製の円柱状メッシュ器具）・AMPLATZER（心房中壁を閉じる器具）などの新しい機器の開発・手技の高度化などによって、検査から治療を目的とした IVR に置き換わっています。そしてその多くの特長から、従来は外科手術で治療を行っていた疾患も IVR の対象となりつつあります。

血管撮影検査・IVR の特徴

・外科手術に比べて患者さんの身体にかかる負担が少なく済みます。
・診断と治療を同時に行えます。
・病変血管のみを目的とした詳細な造影検査が可能です。
・血管の形態や流速、血流方向などの情報が得られます。
・一度の検査で繰り返して造影が可能です。

ご理解いただきたいこと

・検査による合併症の可能性があります。
・透視や撮影が不可欠ですので、放射線の被ばくがあります。
・血管撮影検査の結果、外科手術などが選択されることもあります。

■検査の流れ

検査前

1. 検査や治療は予約制になっており、施行前には入院が必要です。
2. 必要に応じて、検査前に絶食することがあります。
3. 検査中の排尿を補助するため、尿道からカテーテルをいれたり、採尿用のバッグを装着したりすることがあります。
4. 鼠径部(足の付け根)からカテーテルを入れて検査を行う場合には、下腹部、陰部近傍の毛を剃ることがあります。

検査中

1. 検査台に寝て頂き、心電図モニターや血圧計などを装着します。
2. 針を刺す部位（手首や肘、鼠径部など）を消毒した後、滅菌された布を被せます。その後局所麻酔を施し、引き続いてカテーテルを入れます。
3. 目的とする血管までカテーテルを進めて造影剤を注入し撮影します。（検査の部位によって、息止めをして頂くことがあります。）
4. 造影検査が完了したらカテーテルを抜いて検査終了です。

※検査時間は、診断のみの場合で 30～90 分、治療をする場合は 2～5 時間程度かかります。

※造影剤や、その他アレルギーがある場合は検査前にお申し出ください。また、造影剤注入に伴い、体の一部が暖かくなりますが、正常な反応ですので心配いりません。ただし、検査中痛みや吐き気、気分不快などがありましたら、遠慮なく担当医師や看護師にお知らせ下さい。

※患者さんの状態や、症例によって全身麻酔下で行うこともあります。

検査後

1. 出血を防ぐため、針を刺した部位を圧迫止血します。（手の場合は専用の器具で圧迫し、徐々に圧迫の強さを弱めます。鼠径部の場合は医師が 10 分ほど手で圧迫し、その後テープで圧迫固定を行います。 ）
2. 鼠径部に針を刺した場合は検査後に数時間、仰向けの姿勢で安静にしていただきます。寝返りや足を曲げたりすることも禁止となりますのでご留意ください。

当センターでは、緊急性の高い患者さんに対して 24 時間体制で検査、治療できる体制をとっています。

■検査室の紹介

当センターには血管撮影室が 4 部屋あり、検査内容や治療部位により使用する部屋が異なります。

また、撮影装置はバイプレーン装置を 3 台、モノプレーン装置を 1 台導入しています。

第1血管撮影室

Azurion 7 B20

-主な使用科-

・脳神経外科

・小児循環器内科

第 2 血管撮影室

Allura Clarity FD10/10

-主な使用科-

・循環器内科

・小児循環器内科

第 3 血管撮影室

Allura Clarity FD20

-主な使用科-

・放射線科

・循環器内科(下肢血管治療)

第 5 血管撮影室

Azurion

-主な使用科-

・循環器内科(不整脈治療)

・小児不整脈科

■血管撮影室における各科の診療内容 （ボタンを押すとリンクします）

脳神経外科

循環器内科

小児循環器内科

小児不整脈科

放射線科

ハイブリッド手術室

脳神経外科

（成人・小児の頭頸部領域の疾患を主な対象とします）

■診療内容

頭頸部血管の診断

血管撮影による頭頸部血管の診断をします。

γナイフ治療計画用血管撮影

より正確なγナイフ治療（放射線治療）を行うための病変血管の撮影です。

回転撮影による立体撮影（3DRA）

血管撮影画像をコンピュータ処理することで 3D 画像化し、多方向からの観察を可能とします。また、治療方法の決定や治療結果の判定にも利用します。

血管拡張術

主に頸動脈に対して、狭くなった血管をバルーンで拡張します。さらにステントを挿入することでプラークを血管壁に押し付けて安定させ、血管の再狭窄を防ぎます。

血栓回収術

脳梗塞の原因となる血栓を専用の機器で回収し、閉塞した血管を再開通させます。

血管塞栓術　脳

動脈瘤や動静脈奇形、動静脈瘻などの血管の異常部位をコイルで塞栓します。

※オスラー病による肺動静脈瘻

肺動静脈瘻患者の30～40%はオスラー病（全身の血管異常が生じ、出血症状が起こる常染色体優性の遺伝性疾患）家系の患者といわれています。

肺動静脈瘻がある場合、低酸素な血液が肺動脈から肺静脈に直接流れるため、低酸素血症になります。その結果、全身の倦怠感や呼吸困難等の症状があらわれます。また、細菌や血栓が肺の毛細血管で除去されないために全身に運ばれ、脳膿瘍（脳に膿がたまる）や脳梗塞の原因にもなります。

当センターの脳神経外科では、オスラー病による動静脈瘻に対する治療も積極的に行っています。

左肺動静脈瘻

小児血管内治療

新生児・乳幼児期に症状を出す脳血管奇形には、ガレン大静脈瘤、硬膜動静脈瘻、脳動静脈奇形・瘻等があります。当センターでは、出生前診断が可能なガレン大静脈瘤や硬膜動静脈瘻等について出生直後から血管内治療を行っています。

脳底動脈瘤に対するコイル塞栓術

狭窄した内頸動脈に対するステント留置術

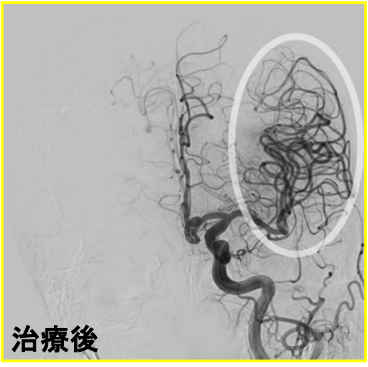

左内頚動脈に対する血栓回収術



血栓回収用ステント
カテーテルでステントを送り込み、血栓を絡め取って回収します。

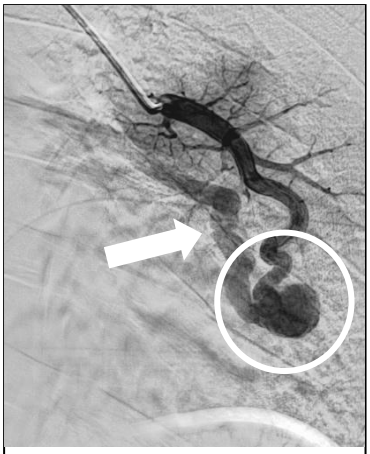

①肺動脈を造影していますが、肺動静脈瘻があるため、肺静脈も造影されています。

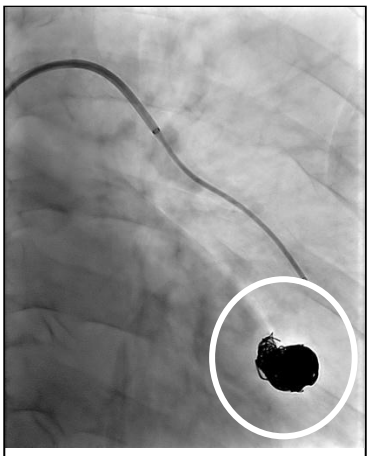

②肺動静脈瘻にコイルを塞栓しています。

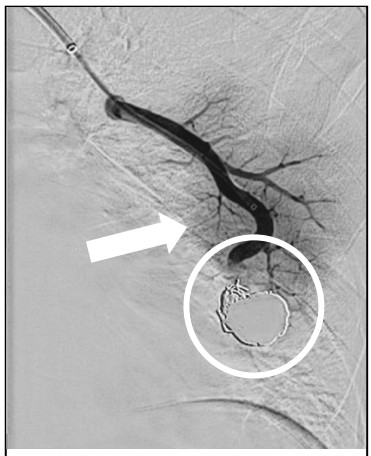

③肺動静脈瘻がコイルで塞栓されているため、肺静脈は造影されず、肺動脈のみが造影されています。

肺動静脈瘻に対するコイル塞栓術

循環器内科

（成人の循環器疾患を主な対象とします）

■診療内容

冠状動脈・左心室などの診断

心臓を栄養している血管（冠状動脈）を選択的に造影し、血流状態を調べます。また、左心室造影では心臓の筋肉の動きなどを調べます。

血管内超音波(IVUS)・血管内内視鏡・光干渉断層法(OCT)・心電図・圧測定、心機能のモニタリングなど

血管内部から血管の状態を詳細に調べたり、詳細な心電図や心臓の機能を調べます。

冠状動脈・左心室などの診断

虚血性心疾患（急性心筋梗塞や狭心症など）に対するバルーンカテーテルを用いた冠状動脈の拡張や、ロータブレーター（先端にダイヤモンド粒子が埋め込まれたドリルの様な治療器具）、DCA（カテーテルの先端にカッターが付いていて狭窄部分を直接削り取る治療器具）等を使用した血管形成術を行います。その後、再狭窄を防ぐためのステント留置をおこないます。

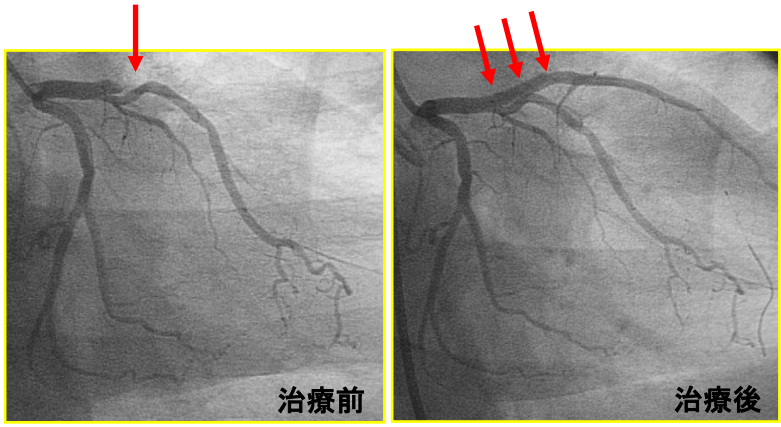

左冠状動脈の完全閉塞に対するステント留置術

骨盤・下肢動脈などの血管形成術

骨盤・下肢動脈の閉塞性動脈硬化症（ASO）による血管狭窄・閉塞に対するバルーンカテーテルを用いた動脈の拡張や、ステント留置をおこないます。

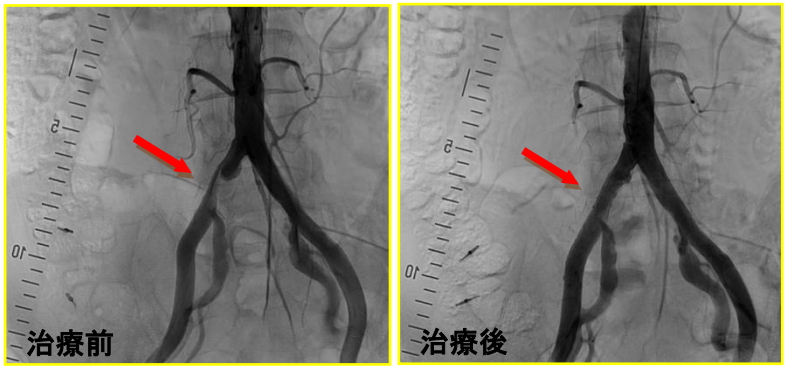

右下肢動脈の狭窄に対するステント留置術

アブレーション、ペースメーカ移植術、埋込型除細動器移植術、EPSなど

不整脈に対するペースメーカ移植や、カテーテルによる心筋焼灼術（アブレーション）などを行います。心筋焼灼術とは、異常な伝導を生じている心筋に高周波電流を流し焼灼して治療するものです。

従来からあったこの手法に加え、当センターでは発作性心房細動に対してクライオ（冷凍）アブレーションも行っています。クライオアブレーションとは、熱で焼灼するのではなく、組織を冷凍凝固することで異常な伝導を生じている心筋組織に障害をもたらし、不整脈を治療するものです。カテーテル先端部で液化亜酸化窒素ガスが組織から熱を奪うことで心筋組織をマイナス40℃～50℃に冷却して治療を行います。

クライオ（冷凍）アブレーション

小児循環器内科

（小児の先天性心疾患を主な対象とします）

■診療内容

血管撮影、心電図、圧測定、血液ガス測定、心機能のモニタリングなど

心臓や肺動静脈などの各部位の造影、圧測定、血液ガス（血中酸素濃度）測定等を行い、心臓の機能や血管の形態、治療方法の適応、外科手術後の経過などを調べます。

血管狭窄に対するバルーン拡張術・ステント留置術

肺動脈などの狭窄を拡張し、循環不良を改善します。

動脈管開存に対するコイル閉鎖術

出生後も閉鎖しない動脈管にコイルなどを留置して閉鎖し、循環不良を改善します。

経皮的バルーン心房中隔欠損作成術（BAS）

先天性疾患で新生児の循環が不良な場合に、バルーンを用いて心房中隔欠損を一時的に形成し循環を改善します。

心房中隔欠損に対する閉鎖術（Figulla Flex 、AMPLATZER）

カテーテルと専用デバイスを用いた心房中隔（心臓を左右に隔てる壁）の形成をします。

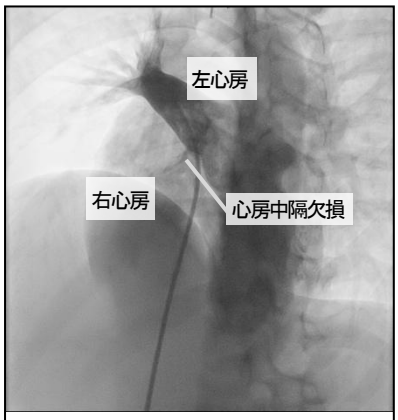

①左心房を造影していますが、穴が開いているため（心房中隔欠損）、右心房も造影されています。

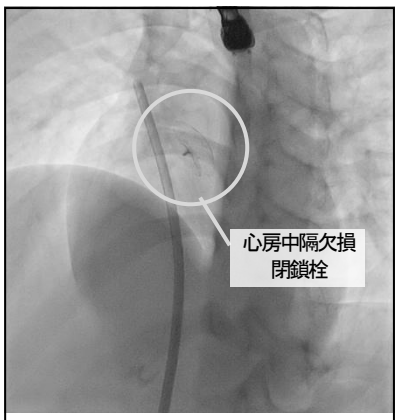

②心房中隔欠損を閉鎖するための栓を留置しています。

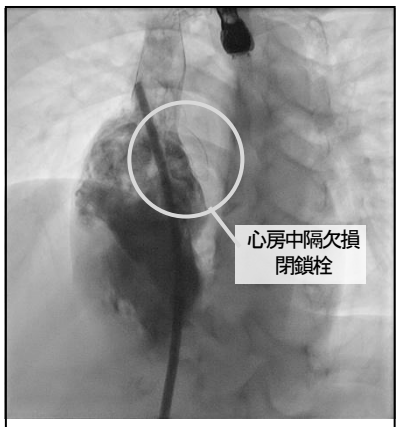

③閉鎖栓が留置されています。右心房のみが造影されており、欠損が塞がっていることが確認できます。

心房中隔欠損に対する閉鎖術

小児不整脈科

（小児の不整脈を主な対象とします）

■診療内容

カテーテルアブレーション

当センターでは2009年、日本初となる小児不整脈科を設立し、積極的に小児の不整脈治療を行っています。小児で多い病気は、WPW症候群（房室回帰性頻拍）やAVNRT（房室結節回帰性頻拍）という先天性の病気です。

アブレーション検査では、心臓内に複数のカテーテルを挿入し、心内心電図を詳細に調べ、不整脈の原因となる部分をアブレーションカテーテルで焼灼します。また、2015年には西日本で初となるCARTO UNIVUシステムを導入しました。このシステムは、ごく短時間のX線照射によるX線画像と、CARTOシステムで作成した心臓の3D画像を重ねて画面に表示できるのが特長です。センサーによって挿入したカテーテルの先端を正確に把握でき、従来と比べ患者の被ばく線量が大幅に低減できます。

先天性の不整脈以外に、術後不整脈と呼ばれるものがあります。これは心臓外科手術を受けた場合に、術後数十年経過した後に生じる、心房粗動、心房頻拍、心室頻拍等の不整脈のことです。当センターでは、このような先天性心疾患術後の不整脈治療も積極的に行っています。

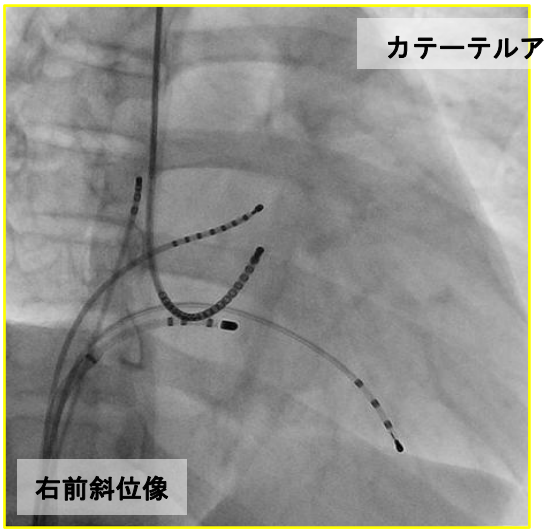

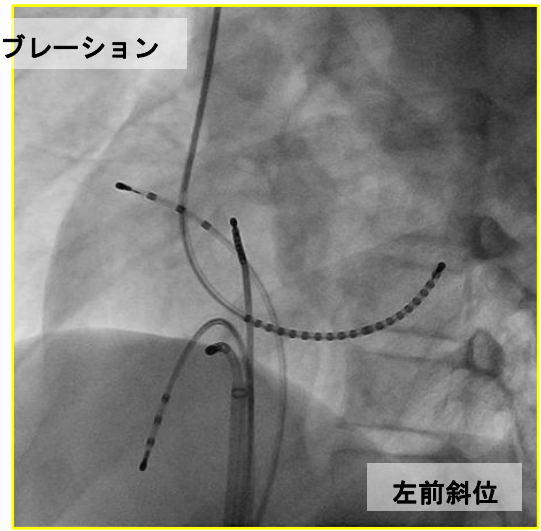

放射線科

（腫瘍や腹腔内出血を主な対象とします）

■診療内容

腹部・骨盤部の血管などの診断

主に腫瘍や出血の有無などの診断をします。現在では、ほとんどの症例に対してIVRが行われています。

コーンビームCTによる断層撮影

当センターでは肝細胞がんをはじめとする腹部腫瘍の IVR において、血管撮影室内でコーンビーム CT（回転撮影による断層画像）が撮影可能です。断層画像を利用して質の高い診断や治療を行うことが可能です。

腫瘍血管塞栓術

肝細胞がんなどの腫瘍血管に抗がん剤と塞栓物質を選択的に注入して血流を阻害し、腫瘍を壊死させます。

動脈注入

腫瘍血管に抗がん剤を直接注入します。選択的に注入することで抗がん剤を高濃度で使用でき、正常組織への影響を抑えることができます。

リザーバー留置

抗がん剤を選択的に持続注入するためのポート（小さな容器）とカテーテルを留置します。

出血に対する血管塞栓術

外傷による腹腔内出血など、止血を目的とした塞栓を行います。

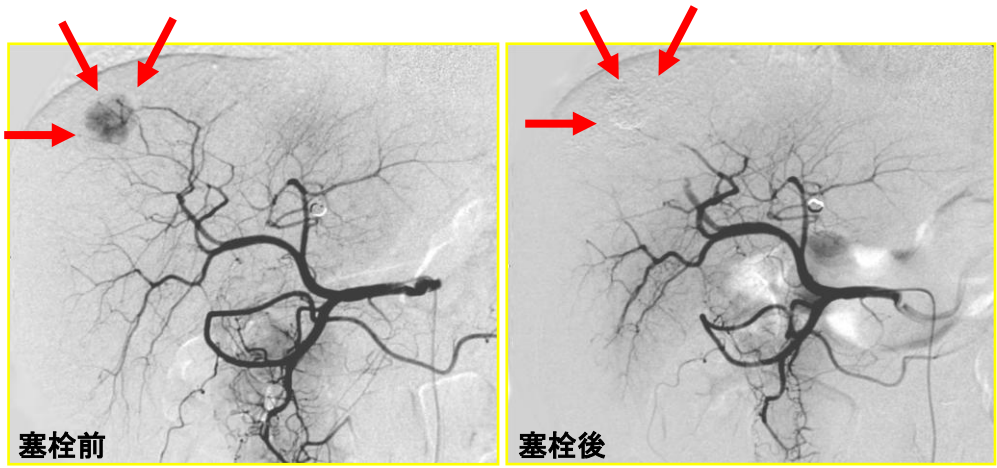

肝細胞がんに対する腫瘍血管塞栓術

肝動脈化学塞栓療法（TACE）支援ソフト

当センターでは、最新の肝動脈化学塞栓療法(TACE)支援ソフトを導入しています。コーンビーム CT（回転撮影による断層画像）から得られた 3D 情報より、腫瘍に流れる血管候補の抽出をサポートします。従来、多数の撮影を繰り返すことでしか確認できなかった目的血管がより正確迅速に把握でき、手技の正確性とスピードの改善に貢献します。

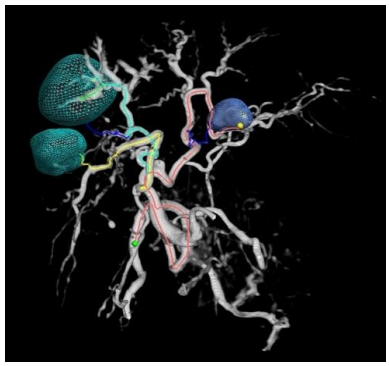

腫瘍と腫瘍血管の位置関係を 3D 表示した画像

ハイブリッド手術室

ハイブリッド手術室とは？

ハイブリッド手術室とは、手術台と血管撮影装置を組み合わせた手術室のことです。この組み合わせにより、手術室と同等の空気清浄度の環境下で X 線を利用した血管内治療や外科的手術が可能となります。

Allura Clarity FD20 OR Table

■当センターハイブリッド手術室で実施される主な手術

① 経カテーテル的大動脈弁置換術(TAVI)（循環器内科）

大動脈弁狭窄症に対して、カテーテルを用いた手法で大動脈弁を置換する手術です。

従来は、胸を切り開いて心臓を停止させ、大動脈弁を人工の弁に取り替える手術を行っていました。TAVI は胸を全く切開しないか、最小限の切開で済み、心臓を停止する必要もないことから、患者さんの身体への負担が少ないのが特長です。

TAVI についての詳細はこちら（http://www.osakacity-hp.or.jp/ocgh/inv/int/j_n/tavi.html）

Evolut R

Sapien 3

TAVI 人工弁

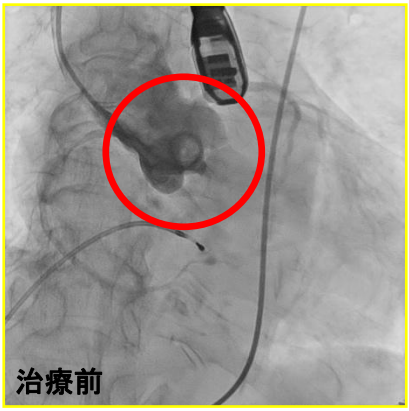

治療前

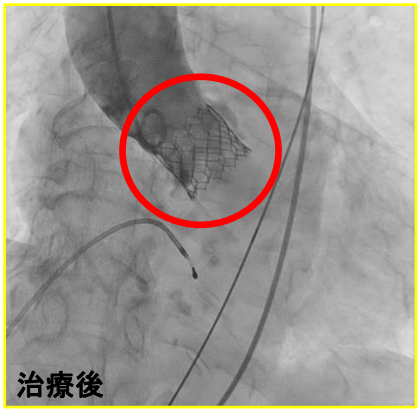

治療後

② ステントグラフト内挿術（TEVAR、EVAR）（心臓血管外科）

大動脈瘤という血管のコブに対する手術です。ステント(金属の筒)と、グラフト(人工血管)を組み合わせた器具（ステントグラフト）を用い、カテーテルによって、動脈瘤を血管の内側から治療します。大動脈瘤の手術は、胸や腹を切り開いて動脈瘤を確認し、その代わりに人工血管を縫い付けて埋め込む手術（人工血管置換術）を行うのが一般的でした。しかし、ステントグラフトによる治療は、切開部をより小さくすることができ、所要時間も短いので、患者さんの身体にかかる負担が少ないのが特長です。

腹部大動脈瘤術前

ステントグラフト留置後

③ 整形外科手術（救命救急部）

外傷による骨折等に対するプレート固定術や整復術が、安全かつ正確に実施可能となります。複雑に骨折した骨をさまざまな方向から容易に観察できるだけでなく、術中にコーンビーム CT（回転撮影による断層画像）を撮影することにより高精度な治療が行え、血管損傷などのリスクを最小限にしながら手術を行えます。

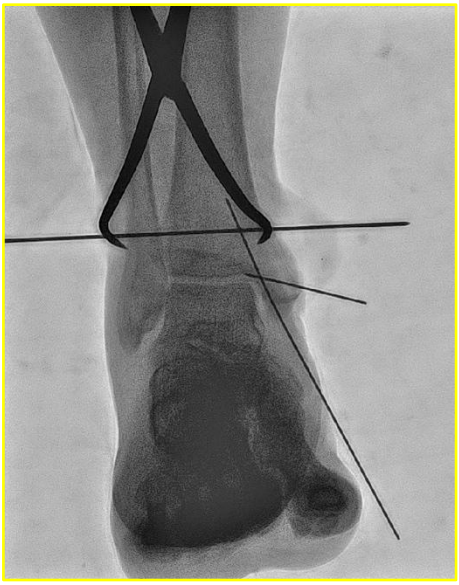

透視画像

コーンビーム CT 画像

■実績（概算）

（令和 7 年度）

血管撮影室	検査人数	ハイブリッド手術室	検査人数
脳神経外科	247	TAVI	95
循環器内科	1203	ステントグラフト	22
小児循環器内科	359	整形外科(救命救急部)	34
放射線科	179	その他	291
不整脈科（成人）	530		
（小児）	88		
心臓血管外科	4		
合計	2610		442